

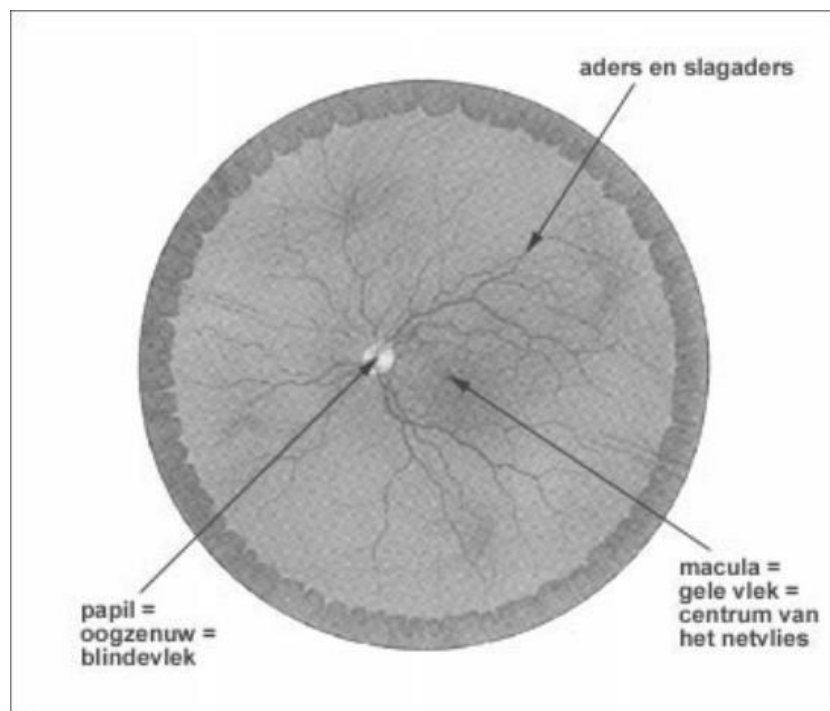
Macula degeneratie

Inhoudsopgave

Wat is leeftijdsgebonden maculadegeneratie (LMD)?	1
De 'droge' LMD.....	2
Eindstadium 'droge' LMD, geografische atrofie	3
De 'natte' LMD of exsudatieve macula degeneratie.....	3
Hoe beïnvloedt LMD het gezichtsvermogen?	3
Hoe kan de diagnose LMD worden vastgesteld?.....	4
Welke risicofactoren zijn er voor LMD?.....	5
Leeftijd.....	5
Erfelijkheid.....	5
Roken	5
Voeding	6
Geslacht	6
UV straling.....	6
Behandeling van LMD	6
Wat kunt u doen om uw ogen te beschermen?.....	8
Voedingssupplementen	8
Welke hulp is er beschikbaar voor mensen met een eindstadium van LMD?	9
Syndroom van Charles Bonnet; pseudohallucinaties.....	9
Tot slot.....	10

Wat is leeftijdsgebonden maculadegeneratie (LMD)?

Maculadegeneratie is een aandoening die meestal begint na het 50e levensjaar en daarom leeftijd gerelateerd is (leeftijdsgebonden maculadegeneratie LMD). Het is een aandoening van het centrale gedeelte van het netvlies, de macula lutea, of gele vlek, waardoor het centrale scherpe zien wordt aangetast. De aandoening kan leiden tot slechtziendheid door afname van het centrale zien. Er kan een ernstige visuele handicap ontstaan met verstrekkende gevolgen voor beroep, hobby's en activiteiten van het dagelijkse leven. Zoals in een foto toestel de film de lichtgevoelige laag is, zo is het netvlies de lichtgevoelige laag van het oog.



Het centrale deel van netvlies (de macula) zorgt voor het waarnemen van kleine details. Dit wordt mogelijk gemaakt doordat in het centrum de grootste concentratie aan contrast- en kleurzien cellen (de kegeltjes) aanwezig is.

Het overige deel van het netvlies zorgt voor het perifere zien (de grootste concentratie aan staafjes): bijvoorbeeld bewegingen kunnen met dit deel van het netvlies juist goed onderscheiden worden. Denk aan het opmerkzaam worden dat iemand met de auto of de fiets van rechts op je afkomt, daarna wordt er pas met het centrum van het netvlies naar gekeken en is er de gewaarwording van wat er *precies* te zien is.

Het afsterven van de kegeltjes wordt maculadegeneratie genoemd. Het scherpe zien neemt af en er ontstaat midden in het beeld een vlek. De rest van het netvlies blijft dus wel werken, zodat men in staat blijft om zijn weg in huis en daar buiten min of meer zelfstandig te kunnen vinden, ook al mist men dan scherppte bij het zien.

In de westerse wereld, dus ook in Nederland, is LMD de belangrijkste oorzaak van een blijvende achteruitgang van het gezichtsvermogen bij mensen boven de 65 jaar.

Omdat het aantal oudere mensen toeneemt zal LMD uitgroeien tot een steeds groter probleem voor de volksgezondheid. Bij leeftijdgebonden maculadegeneratie zijn er twee belangrijke vormen te onderscheiden:

De 'droge' LMD

Deze vorm begint als kleine bleekgele afzettingen, '*drusen*' genoemd, die zich beginnen op te hopen in de macula. Het optreden van deze drusen gaat samen met vermindering van het aantal kegeltjes in de macula, waardoor het zien zal verslechteren. Dit is een sluipend en zéér langzaam verlopend proces, waarbij het vele jaren kan duren, voordat het zien achteruit gaat. Gewoonlijk zijn beide ogen min of meer gelijk aangedaan.

Het is bij droge LMD belangrijk dat u in de gaten houdt of er vertekening gaat optreden in de beelden van de omgeving zoals een bocht in een raamkozijn of regel van een schrift. Dit kan wijzen op het ontstaan van de 'natte' vorm. Neemt u in dit geval contact op met de polikliniek oogheelkunde.

Eindstadium 'droge' LMD, geografische atrofie

Geografische atrofie, ook wel droge LMD, wordt gekenmerkt door landkaart-achtige, scherp omschreven gebieden in het netvlies waar minder pigment aanwezig is waardoor de onderliggende choroidale bloedvaten zichtbaar worden. Dit wordt veroorzaakt door het verlies van cellen van het retinale pigment epitheel. Wanneer deze geografische atrofie de fovea bereikt, dan leidt dit vaak tot ernstig visusverlies.

De 'natte' LMD of exsudatieve macula degeneratie

De natte LMD ontstaat als bloedvaatjes achter de macula gaan groeien, waarbij vocht en bloed in - of onder het netvlies terecht komt (daarom wordt dit 'natte' LMD genoemd). Deze lekkage beschadigt de lichtgevoelige cellen in het netvlies, wat een snelle en ernstige achteruitgang van het gezichtsvermogen veroorzaakt. Uiteindelijk ontstaat een litteken in de macula met verlies van het centrale zien als gevolg.

Hoe beïnvloedt LMD het gezichtsvermogen?

Naarmate er meer kegeltjes in de macula verloren gaan, begint uw gezichtsvermogen te veranderen. Bij de droge LMD vallen er geleidelijk aan kleine stukjes uit het beeld weg en kan er ook geringe beeldvervorming optreden. Heel langzaam zal het gezichtsvermogen minder worden.

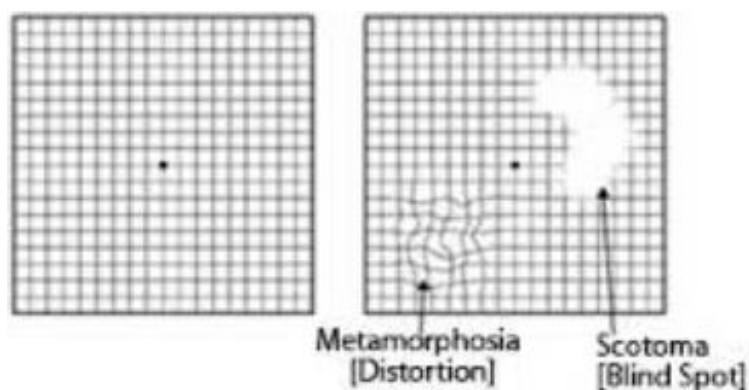
Bij de natte vorm van LMD raken de beelden flink vervormd, er vindt vaatnieuwvorming plaats onder/ in het netvlies (subretinale neovascularisatie). Deze nieuwe bloedvaten zijn zwak en leiden tot lekkage in en onder het netvlies, waardoor de gezichtscherpte snel afneemt.

Uiteindelijk leidt natte LMD tot een “vlek “ in het centrum van het blikveld. De meeste mensen met LMD behouden een redelijk perifere gezichtsvermogen. Volledige blindheid, niets meer kunnen zien, komt daarom nauwelijks voor bij LMD.

Hoe kan de diagnose LMD worden vastgesteld?

Voor het vaststellen van LMD test de oogarts eerst uw gezichtscherpte.

Verder kan men met een bladzijde met ruitjespatroon testen of er vervormingen of vlekken in het centrale gezichtsveld bevinden. Dit wordt de Amslertest genoemd. Deze test is zeer geschikt voor zelfcontrole thuis.



Indien u vervormingen waarneemt, dient u binnen een week door een oogarts te worden gezien, zo nodig via verwijzing van uw huisarts.

Na verwijden van de pupil door het indruppelen van de ogen kan de oogarts met een lamp en een vergrootglas het volledige netvlies en in het bijzonder de macula onderzoeken. Dit onderzoek wordt "oogspiegelen" genoemd. Meestal is aanvullend onderzoek noodzakelijk, zoals bijvoorbeeld een scan (OCT) of een Fluorescentie Angiografie (zie Fluorescentie Angiografie folder) .

Welke risicofactoren zijn er voor LMD?

Leeftijd

Hoge leeftijd is de belangrijkste risicofactor voor LMD In Nederland lijdt naar schatting ongeveer 14% van de mensen tussen de 55 en 64 jaar aan enige vorm van LMD Dit loopt in de groep 65- tot 75-jarigen op tot bijna 20% en tot 37% bij 75-plussers.

Erfelijkheid

Een aantal onderzoeken toont aan dat LMD gedeeltelijk erfelijk kan zijn. Dit betekent dat u een groter risico heeft op het krijgen van de aandoening als één of meer van uw bloedverwanten LMD heeft.

Roken

Roken doet de hoeveelheid beschermende antioxidanten in het lichaam afnemen. Uit onderzoek is verder naar voren gekomen, dat LMD vijf maal zo vaak voorkomt bij mensen, die meer dan een pakje sigaretten per dag roken. Tevens blijft dat risico verhoogd tot zelfs 15 jaar nadat iemand gestopt is met roken.

Voeding

De kegeltjes van de macula zijn hoogstwaarschijnlijk erg gevoelig voor beschadiging door elektrisch geladen zuurstofmoleculen, de zogenaamde vrije zuurstofradicalen.

Uit eerder onderzoek blijkt een mogelijk verband tussen het krijgen van LMD en een gebrek aan antioxidanten, stoffen die de schadelijke effecten van vrije radicalen in het lichaam tegengaan in de voeding.

Alcohol onttrekt ook antioxidanten aan het lichaam. Verder zijn hoge concentraties van verzadigde vetten en cholesterol, die zoals bekend schadelijk zijn voor de bloedvaten, mogelijk ook betrokken bij het ontstaan van beschadiging van de macula door vrije zuurstofradicalen.

Geslacht

Een vrouw van boven de 75 jaar heeft twee maal zo veel kans op LMD als een man van dezelfde leeftijd. Een lage oestrogeenspiegel (vrouwelijk geslachtshormoon in het bloed) bij vrouwen na de overgang (menopauze) verhoogt het risico op de aandoening.

UV straling

Deze straling kan LMD ook verergeren, het is dan ook verstandig om als er beginnende LMD geconstateerd is, zo vaak mogelijk een UV werende (zonne-)bril te dragen.

Behandeling van LMD

De behandeling van LMD is meestal alleen maar mogelijk in het vroege stadium van de 'natte' vorm van LMD. In de meeste gevallen kan een stabilisatie van de visus bereikt worden, in een

minderheid van de patiënten verbetert de gezichtsscherpte en in een deel van de patiënten gaat de visus toch achteruit.

Sinds een aantal jaar worden, indien er sprake is van de natte vorm, vaatgroei remmende geneesmiddelen (anti-VEGF) toegediend door middel van een injectie in het oog. Dit is een intravitreale injectie (zie folder intravitreale injectie).

Voorbeelden van anti-VEGF middelen zijn Avastin (bevacuzimab), Lucentis (ranibizumab), en Eylea (aflibercept).

Door deze middelen stopt het nieuwe vat met lekken en groeien, waardoor verdere achteruitgang tegengegaan wordt en, al is het in een minderheid van de gevallen, een verbetering in gezichtscherpte kan optreden. Er is gebleken dat de injectie minimaal 2-3 keer toegediend moet worden, hierna wordt volgens de landelijke richtlijn leeftijdsgebonden maculadegeneratie geïnjecteerd, soms duurt de totale behandeling enkele maanden tot jaren.

Photodynamische therapie (PDT) kan succesvol zijn bij een beperkte groep van patiënten met natte MD. Bij deze therapie worden alleen de lekkende bloedvaten behandeld. De achteruitgang van de gezichtscherpte wordt door deze behandeling afgeremd. De geschiktheid voor deze behandeling wordt bepaald aan de hand van een fluorescentie angiogram (zie folder Fluorescentie Angiografie). Soms kan voor een combinatie van PDT en vaatgroei remmende geneesmiddelen (zie verder) gekozen worden. Met de klassieke laserbehandeling worden lekkende bloedvaatjes gedicht en wordt verdergaande lekkage en achteruitgang van gezichtsvermogen voorkomen. Echter, ook hiervoor komt maar een gering aantal patiënten voor in aanmerking.

Operatieve behandeling van natte LMD lijkt in zeer geselecteerde gevallen een gunstig resultaat te kunnen hebben, zoals bijvoorbeeld de behandeling met Tissue Plasminogen Activator (TPA) en intravitreale injectie met gas bij een bloeding onder de gele vlek, Maar dit moet binnen zeer korte tijd toegepast worden en heeft niet altijd het beoogde resultaat.

Wat kunt u doen om uw ogen te beschermen?

- Draag een beschermende zonnebril, wanneer u in aanraking komt met ultraviolette lichtbronnen (zon, zonnebank).
- Gebruik voeding met veel fruit en donkere bladgroenten (spinazie, groene kool, boerenkool).
- Niet roken.
- Beperk alcohol gebruik.

Voedingssupplementen

Recent onderzoek laat zien dat mensen die een voorstadium van LMD hebben, op de lange termijn profijt te kunnen hebben van hoge doseringen van bepaalde voeding.

Met als gevolg een vertraging van het ziektebeeld. Deze supplementen kunt u het best in overleg met uw oogarts innemen. Indien u rookt of gerookt heeft dan is het raadzaam een voedingssupplement te slikken zonder bètacaroteen.

Welke hulp is er beschikbaar voor mensen met een eindstadium van LMD?

Mensen met een eindstadium van LMD kunnen bij lezen en televisiekijken gebruik maken van hulpmiddelen voor slechtzienden, zoals vergrotingsapparaten, telescoopbrillen, grootletter en gesproken boeken en aangepaste computers.

Het goed en vakkundig aanpassen van zogenaamde 'Low Vision' hulpmiddelen is van groot belang bij mensen met LMD. Daardoor kan een patiënt met LMD toch grote letters lezen en iets meer van de omgeving waarnemen. Speciaal opgeleide 'Low-Vision' specialisten zijn daarbij behulpzaam. Ook regionale centra voor hulpverlening aan blinden en slechtzienden kunnen u mogelijk van advies voorzien. Deze instellingen inventariseren de behoefte aan hulp en begeleiding, inclusief gebruik van hulpmiddelen.

Syndroom van Charles Bonnet; pseudohallucinaties

Patiënten die om wat voor reden dan ook minder goed zien, bijvoorbeeld door maculadegeneratie, zien soms personen of zaken die er niet zijn: 'er zitten plots mensen in de kamer'. De patiënt is zich ervan bewust, dat wat hij/zij ziet niet echt is, maar durft dit niet aan de omgeving of oogarts te vertellen; vaak denkt de patiënt namelijk dat dit een teken van dementie of een ander hersenprobleem is.

Deze pseudohallucinaties (dus geen echte hallucinaties) zijn echter een bekend en veel voorkomend verschijnsel: de hersenen gaan bij gebrek aan scherpe beelden via het oog, zélf beelden verzinnen. Vergelijk het met dove mensen die voortdurend liedjes denken te horen.

Pseudohallucinaties zijn volkomen onschuldig, en verdwijnen meestal als de patiënt even de ogen sluit, of met de vinger wijst naar de zogenaamde personen die hij ziet. Het verschijnsel kan echter ieder moment weer optreden. Voorkómen is niet mogelijk.

Voor verder vragen over uw ziekte kunt u zich het beste tot uw eigen oogarts wenden.

Tot slot

Voor meer algemene informatie kunt u contact opnemen met:

- **de Maculadegeneratie Vereniging Nederland**, (MD Vereniging) Postbus 2034, 3500 GA Utrecht, T 030-2980707, F 030-2932544, e-mail: info@maculavereniging.nl, website: www.mdvereniging.nl
- **Ergra Low Vision**, www.ikwilbeterzien.nl T: 070-3114070
- **Bartimeus**, www.bartimeus.nl, Infolijn:0900- 7788899
- **Visio**, www.visio.org, T 088-5861000
- **NOG**, www.oogheelkunde.org

Deze tekst is tot stand gekomen onder redactie van de **Commissie Patiëntenvoorlichting** (In samenwerking met de werkgroep Maculadegeneratie en patiëntenvereniging Macula degeneratie) NOG 2014
[/www.oogheelkunde.org](http://www.oogheelkunde.org)

01-09-2017/9755047